

ACRETISMO PLACENTÁRIO: CESÁREA – HISTERECTOMIA UMA SÉRIE DE CASOS

PLACENTAL ACCRETION: CESAREAN SECTION – HYSTERECTOMY A SERIES OF CASES

WALDEMAR NAVES DO AMARAL¹, GABRIELLA DE OLIVEIRA FERREIRA²

1. Professor do Departamento de Ginecologia e Obstetrícia e Diretor da Faculdade de Medicina - UFG, Goiânia - GO - Brasil
2. Hospital e Maternidade Dona Iris, Goiânia, GO, Brasil.

RESUMO

Introdução: Acretismo é a implantação da placenta anormal na parede uterina, é classificada segundo o grau de profundidade. A incidência de acretismo aumentou no mundo todo em paralelo ao aumento de cesáreas, ocorrendo 1 caso para cada 533 partos. **Objetivo:** Avaliar a intervenção cirúrgica cesárea/histerectomia (placenta in loco) como resolução saudável binômio materno-fetal. **Método:** Série de casos. **Discussão:** A melhor proposta terapêutica nos casos de acretismo é o planejamento de parto cesárea seguido de histerectomia total abdominal (HTA). O tratamento conservador (manutenção do útero deixando a placenta in situ) pela elevada morbi-mortalidade associada deve ser encarado de forma excepcional. Os perfis das pacientes dos casos se enquadram nos fatores de risco citados nos estudos. Todos os casos possuíam cesárea anterior e diagnóstica de placenta prévia; média de idade: 36,8 anos (32-41 anos); média de paridade (gesta): 2,8 (G4-G2). O caso 2 foi programado parto cesariano e HTA. Porém, durante cesárea preservou o útero e evoluiu para choque hemorrágico após 4 horas do término do procedimento, sendo necessário HTA em 2º tempo. Nos casos 1, 3 e 4 foi planejado parto cesárea e HTA, sem intercorrências. Em todos os casos o tratamento final evoluiu com histerectomia, indo ao encontro da literatura como melhor terapêutica. **Considerações finais:** Uma boa conduta diante do acretismo com diagnóstico prévio através USG e Doppler, planejamento de parto em centro de referência (reserva de hemoconcentrados e UTI) com equipe experiente e multidisciplinar tem o poder de mudar o prognóstico.

Palavras chave: Acretismo placentário, Cesariana, Histerectomia, Fatores de risco, Série de casos.

ABSTRACT

Introduction: Accretion is the implantation of the abnormal placenta in the uterine wall, it is classified according to the degree of depth. The incidence of accretion increased worldwide in parallel with the increase in cesarean sections, with 1 case for every 533 births. **Objective:** To evaluate cesarean surgery / hysterectomy (placenta in loco) as a healthy maternal-fetal binomial resolution. **Method:** case series. **Discussion:** The best therapeutic proposal in cases of accretion is the planning of cesarean delivery followed by total abdominal hysterectomy (HTA). Conservative

treatment (maintenance of the uterus leaving the placenta in situ) due to the associated high morbidity and mortality should be considered exceptionally. The patient profiles of the cases fit the risk factors mentioned in the studies. All cases had previous cesarean section and diagnosis of placenta previa; average age: 36.8 years (32-41 years); average parity (gestation): 2.8 (G4-G2). Case 2 was scheduled for cesarean delivery and hypertension. However, during cesarean section, the uterus was preserved and evolved to hemorrhagic shock 4 hours after the end of the procedure, requiring HTA in the 2nd period. In cases 1, 3 and 4, cesarean delivery and hypertension were planned without complications. In all cases, the final treatment evolved with hysterectomy, meeting the literature as the best therapy. **Final considerations:** Good conduct in the face of accretism with prior diagnosis through USG and Doppler, delivery planning in a referral center (reserve of hemoconcentrates and ICU) with an experienced and multidisciplinary team has the power to change the prognosis.

Keywords: Placental accretism, Cesarean section, Hysterectomy, Risk factors, Case series.

INTRODUÇÃO

A placenta acreta é definida quando a implantação ocorre de forma anormal na parede uterina, ultrapassando o endométrio, invadindo o miométrio, podendo chegar a serosa ou invadir outros órgãos.^{1,2}

Normalmente às vilosidades coriônicas penetra na porção compacta e superficial da decídua, e não alcança a camada esponjosa. Isso permite a clivagem da placenta ao ser descolada. Os danos endometrial e miometrial são responsáveis pela implantação anormal da placenta, com decídua basal fina ou ausente (camada esponjosa) e desenvolvimento imperfeito da camada fibrinoide (camada de Nitabuch).^{1,3} A penetração na camada esponjosa e no miométrio impede a dequitação e é característica do acretismo placentário.^{1,4}

O ACOG (Congresso Americano de Obstetras e Ginecologistas) relatou, em 2012, que a incidência de acretismo aumentou no mundo todo em paralelo ao aumento de cesáreas, ocorrendo 1 caso para cada 533 partos (Committee on Obstetric Practice, 2012).⁵ Sendo que em 1950 a ocorrência era muito rara 1 a cada 30 000 partos.^{6,7}

O acretismo apresenta uma elevada taxa de mortalidade de 6 a 7% tendo como principal complicação o choque hemorrágico podendo agravar o quadro clínico evoluindo com coagulação intravascular disseminada (CIVD), síndrome do desconforto respiratório do adulto, insuficiência renal e até morte materno-fetal.^{5,8,9}

O diagnóstico precoce é de fundamental importância nesta patologia. As gestantes com história previam de cesárea anterior, placenta prévia, multiparidade, idade materna maior que 35 anos, defeitos endometriais têm um risco aumentado para acretismo.^{1,5} Desta forma, deve-se solicitar ultrassonografia (USG) para avaliar a placenta, pois é um ótimo método diagnóstico. Quando o USG não for esclarecedor pode-se solicitar a ressonância magnética (RNM).⁵

A incidência do acretismo placentário encontra-se em ascensão e o planejamento do parto com cesárea e histerectomia abdominal (HTA) através do diagnóstico prévio tem o poder de mudar esse prognóstico dessa doença.

Por tanto, o objetivo deste trabalho é através de uma série de casos avaliar a intervenção cirúrgica cesárea/histerectomia (placenta in loco) como resolução saudável binômio materno-fetal.

Implantação anormal da placenta

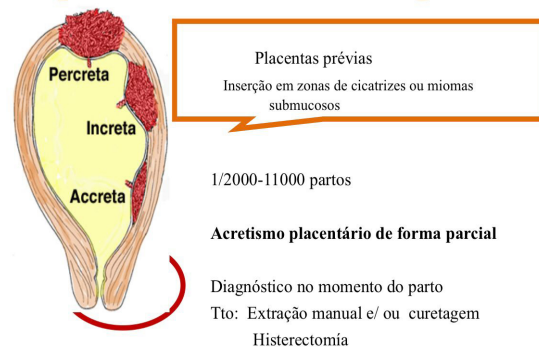


Figura 1: Acretismo placentário e seus tipos.

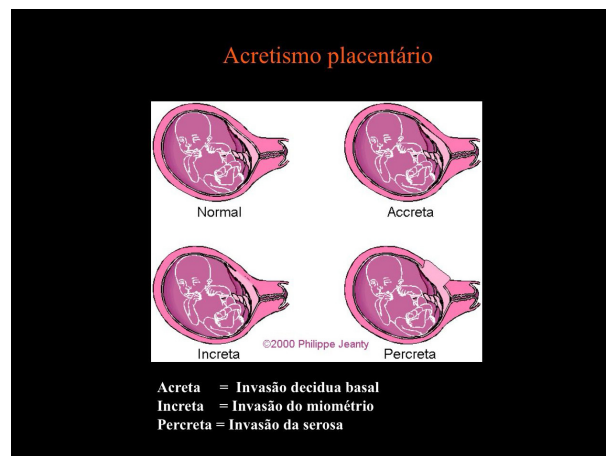


Figura 2: Acretismo placentário associado à placenta prévia.

REFERENCIAL TEÓRICO

No acretismo placentário a implantação ocorre de forma anormal na parede uterina e é classificada segundo o grau de profundidade, são elas²:

- Placenta accreta: adere ao miométrio.⁵
- Placenta increta: invade o miométrio.
- Placenta percreta: ultrapassa o miométrio, atingindo a serosa, eventualmente podendo invadir algumas vezes órgãos adjacentes, como a bexiga, ureter, intestino e omento.⁵

Em estudos histológicos de placentas com acretismo, o diagnóstico de placentas accretas, incretas e percretas foi de 79, 14 e 7%, respectivamente.^{1,6,10}

A cesárea anterior é considerada o fator predisponente mais importante para o

acretismo placentário, concluindo que, quanto maior for o número de cirurgias, maior será o risco.^{6,11-14} Outros fatores de risco são: placenta prévia, idade materna acima de 35 anos, multiparidade, defeitos endometriais (Síndrome de Asherman) e leiomioma submucoso.^{1,6}

O diagnóstico pré-natal é importante para o planejamento do parto. Na presença de placenta prévia e cesárea anterior, é importante solicitar uma ultrassonografia com equipe experiente para rastreamento diagnóstico de acretismo placentário.⁵ Quando a ultrassonografia não for esclarecedora e nos casos de placenta prévia com predomínio posterior, a ressonância magnética deve ser solicitada.⁵

A ultrassonografia (USG) tem sensibilidade de 77% a 93% e especificidade de 71% a 96%. Os principais sinais de acretismo são: perda do espaço hipoeoico retroplacentário, adelgaçamento do miométrio subjacente, irregularidade na interface útero e bexiga, protrusão da placenta para a bexiga, lacunas irregulares, aumento da vascularização e fluxo turbulento ao Doppler.⁵

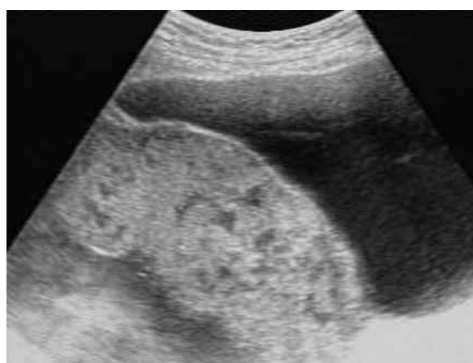

Figura 3: Perda do espaço hipoeoico retroplacentário, adelgaçamento do miométrio subjacente, irregularidade na interface útero e bexiga, protrusão da placenta para a bexiga.

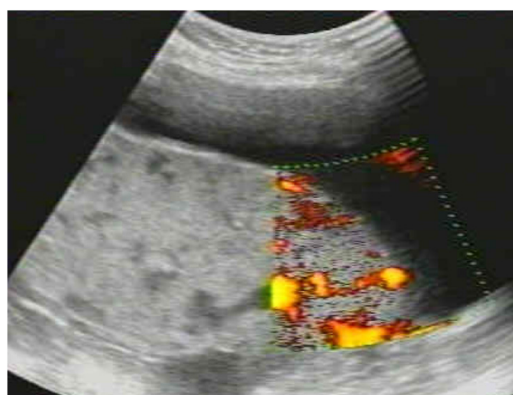


Figura 4: Lacunas irregulares, aumento da vascularização e fluxo turbulento ao Doppler.

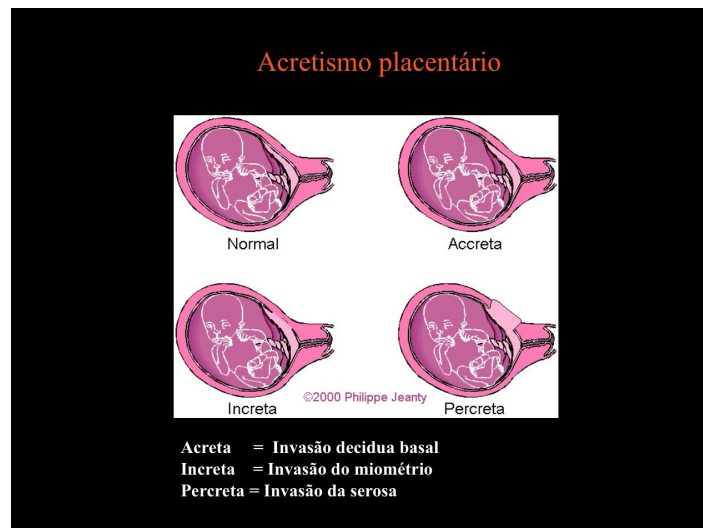


Figura 5: Imagem superior demonstrando placenta acreta com hipervascularização exuberante, e imagem inferior apresentando o ato operatório da cesariana, com evidência da placenta atingindo a serosa.

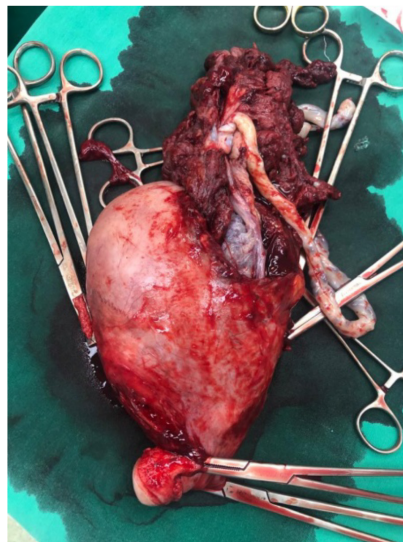


Figura 6: Post-cesarean section/total hysterectomy uterine specimen with placenta in place.

A ressonância magnética (RNM) tem sensibilidade de 80% a 88% e especificidade de 65% a 100%. Os principais sinais de acretismo são: protrusão placentária, placenta heterogênea, bandas escuras intraplacentárias nas imagens ponderadas em T2 e interrupção focal da parede miometrial.^{15,16} A ressonância magnética (RNM) é útil para caracterizar o tipo de acretismo (placenta acreta, increta, percreta) e se houve invasão de estruturas vizinhas.^{8,9} O uso do contraste paramagnético gadolínio não é plenamente estabelecido na gestação, desta forma, não é recomendado o seu uso rotineiro.⁵

A principal complicação do acretismo é a hemorragia, podendo provocar coagulação intravascular disseminada (CIVD), síndrome do desconforto respiratório do adulto, insuficiência renal, histerectomia periparto e morte materna.⁵

Há controvérsias na idade gestacional ideal para interrupção. Orienta que ocorrerá entre 34 a 37 semanas devido maturação pulmonar.¹⁷

O planejamento do parto é de suma importância, pois melhora o prognóstico da doença. Deve-se realizar maturação pulmonar no segundo trimestre devido o risco de prematuridade. Orientar gestantes e familiares sobre o risco do acretismo (risco de transfusão de hemocomponentes, lesão de órgãos, infecções e óbito), programar o parto em centro de referência com reserva de hemoconcentrados e UTI (Unidade de Terapia Intensiva) materna e neonatal, com equipe experiente e multidisciplinar nessa patologia.⁵

O planejamento intraoperatório consiste em cesárea eletiva programada com equipe experiente e concentrada, anestesia com raqui-anestesia seguido de enestesia geral, sondagem vesical de demora antes do procedimento, incisão convencional (Pfannesstiel) ou mediana, incisão uterina corporal alta (transversal ou longitudinal), histerectomia total com placenta in loco e paciente encaminhada para pós-operatório em UTI.

Há as condutas opcionais que podem ser utilizadas durante o procedimento como: cateterização por balão em que o radiologista intervencionista oclui temporariamente a aorta ou as artérias ilíacas internas, compressão das artérias hipogástricas, ligadura das artérias hipogástricas (temporária ou definitiva) e compressão da aorta.^{1,5}

Existe controvérsia quanto à eficácia da oclusão temporária das ilíacas internas para redução da perda sanguínea e do tempo cirúrgico (nível de evidência 2C).⁵ O ACOG, em 2012, posicionou-se dizendo que não há evidência a favor ou contra a oclusão temporária das artérias ilíacas internas, e mais estudos são necessários.^{16,18}

Alguns autores recomendam deixar a placenta in situ para aquelas que desejam preservar a fertilidade. O metotrexato nos casos de placenta in situ tem sido avaliado em alguns estudos, e sua indicação é contestada por diversos autores, por não haver divisão celular do trofoblasto no terceiro trimestre, sendo sua ação não efetiva. Essas duas condutas devem ser mais bem avaliadas para seu uso clínico, devido ao risco de infecção, sangramento, histerectomia de emergência e outras complicações clínicas, além do risco de morte.⁵

OBJETIVOS

OBJETIVO GERAL:

Avaliar a importância do diagnóstico pré-natal e intervenção cirúrgica na gestação portadora de acretismo placentário.

OBJETIVO ESPECÍFICO:

Considerando o diagnóstico pré-natal de placenta acreta, avaliar a intervenção cirúrgica cesárea/histerectomia (placenta in loco) como resolução saudável binômio materno-fetal.

MÉTODOS

Apresentação de 4 casos clínicos de acretismo placentário no formato “série de casos”, onde o diagnóstico provável foi realizado através de ultrassonografia obstétrica com doppler, sendo que se deliberou por preparo do parto através de cesárea com histerectomia com placenta in loco.

RELATOS DE CASOS

CASO 1

Paciente, VGS, 38 anos, G4PC3A0, moradora de Goiatuba em Goiás, pré-natal em sua cidade com presença de toxoplasmose na gestação sendo tratado com espiramicina, negando outras comorbidades e sem intercorrências. Devido o diagnóstico de toxoplasmose foi encaminhada para Goiânia onde realizou amniocentese descartando a transmissão vertical, porém descobriu placenta prévia centro-total com acretismo. Paciente não apresentou sangramento em nenhum momento da gestação e nem outras intercorrências. Desta forma, foi programado cesárea eletiva com histerectomia abdominal a seguir com 38 semanas 3 dias no dia 09/05/2020. O planejamento da cesárea-histerectomia continha: preparo prévio de banco de sangue, prova cruzada do mesmo reserva de 4 concentrados de hemácias e 2 unidades de plasma, reserva prévia de UTI materno e neonatal, organização e preparo de anestesia com monitorização contínua com raquianestesia seguido de anestesia geral; sondagem vesical de demora; incisão de Pfannenstiel e com incisão uterina corporal alta, com retirada fetal sem manuseio placentário; histerectomia total abdominal, com placenta in-loco; encaminhamento para pós-operatório imediato em UTI. Durante a cirurgia a paciente recebeu as 4 bolsas de hemoconcentrados e 2 unidades de plasmas previstos. Paciente estava estável e não necessitou de ficar na UTI, recebendo alta médica 2 dias após o parto.

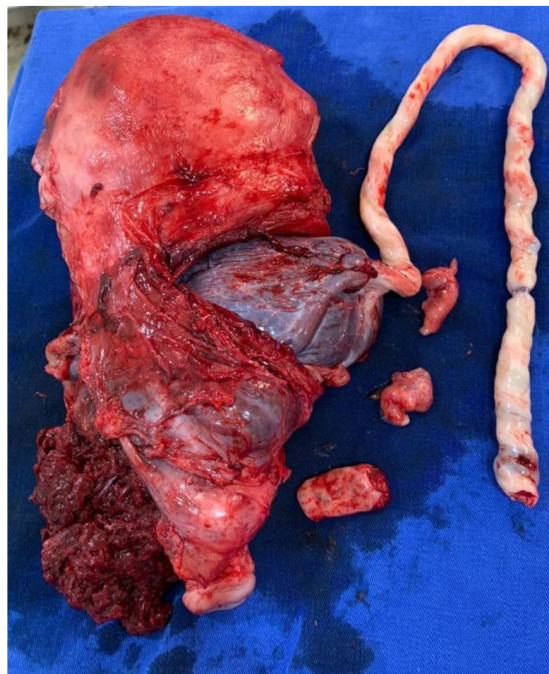


Figura 7: Imagem da peça cirúrgica do caso 1 contendo o útero com acretismo placentário.

CASO 2

Paciente, LOM, 41 anos, G2PC1A0, moradora de Goiatuba em Goiás pré-natal em sua cidade tratava hipotireoidismo na gestação com Puran 50mcg, sem outras comorbidades e intercorrências. Durante acompanhamento da gestação descobriu com 32 semanas placenta posterior / prévia centro-total com acretismo sendo encaminhada para Goiânia. Paciente não apresentou sangramento em nenhum momento da gestação e nem outras intercorrências. Desta forma, foi programada uma cesárea eletiva com histerectomia abdominal a seguir com 39 semanas no dia 05/07/2020, porém o marido durante ato operatório solicitou a equipe médica que tentasse preservar o útero. Então durante procedimento mudaram o planejamento terapêutico e fizeram tratamento conservador mantendo útero com placenta in loco. Após 4 horas do fim da cirurgia paciente apresentou choque hemorrágico sendo necessário reabordagem e histerectomia. Durante a cirurgia a paciente recebeu as 4 bolsas de hemoconcentrados e 2 unidades de plasmas previstos e foi encaminhada para UTI, onde ficou por 15 dias. Na unidade de terapia intensiva teve que ser transfundida mais 2 bolsas de hemoconcentrado e apresentou complicação pulmonar (pneumonia) tendo a necessidade de ficar intubada por 2 dias. Após alta da UTI ficou 2 dias no quarto recebendo alta médica.

CASO 3

Paciente, NVCO, 36 anos, G3PC2A0, gemelar monocorionica e diamniótica moradora de Anápolis em Goiás pré-natal em sua cidade com presença de hipertensão gestacional com pré-eclâmpsia e taquicardia materna, em acompanhamento com cardiologista, além do pré-natalista. Com 22 semanas de gestação descobriu transfusão feto-fetal e placenta prévia centro-total com acretismo, sendo encaminhado para Goiânia e realizado fetoscopia com laser e maturação pulmonar sem intercorrências. Iniciou sangramento vaginal persistente pela placenta prévia com 25 semanas de gestação, sendo indicada a interrupção da gestação com 27 semanas e 5 dias. No dia 11/09/2020 ocorreu uma cesárea com histerectomia abdominal planejada como mencionado no caso 1, sendo transfundido 3 bolsas de hemoconcentrado e 2 de plasma no transoperatório. A cirurgia ocorreu como o proposto, ficou internada 2 dias na UTI e mais 5 dias no quarto recebendo alta médica, os recém nascidos foram a óbito devido prematuridade e a paciente desencadeou depressão.

CASO 4

Paciente, TGCOL, 32 anos, G2PC1A0, moradora de Jataí em Goiás pré-natal em sua cidade sem comorbidades ou intercorrências na gestação, ausência de malformação mulleriana e/ou presença de leiomiomatose pregressa. Desde o início da gestação tinha o diagnóstico de placenta prévia, porém com 30 semanas identificou placenta prévia centro-total com acretismo iniciando acompanhamento em Goiânia e realizado maturação pulmonar. Com 33 semanas e 1 dia iniciou sangramento vaginal sendo programado cesárea com histerectomia planejada no dia 07/10/2020 como citado no caso 1. O procedimento ocorreu como o planejado, sendo encaminhada após para UTI. Ficou internada na UTI por 2 dias e recebeu alta 1 dia após em bom estado geral.

DISCUSSÃO

O obstetra identificando os fatores de risco, realizando o diagnóstico pré-operatório (ultrassonografia) e tratando de maneira adequada intraparto muda o prognóstico do acretismo placentário.

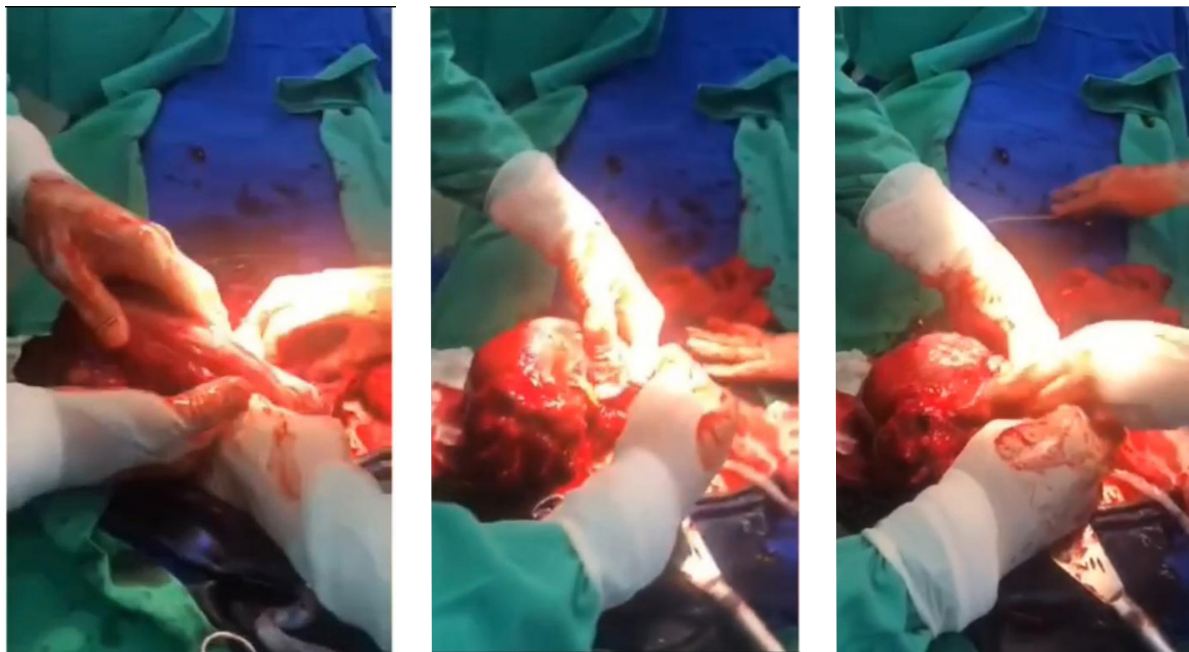


Figura 8: Ato operatório de cesariana com histerectomia total por acretismo placentário apresentando quadro importante de hemorragia.

Os perfis das pacientes dos casos se enquadram nos fatores de risco citados na literatura. Todos os casos possuíam cesárea anterior e diagnóstica de placenta prévia; média de idade: 36,8 anos (32-41 anos); média de paridade (gesta): 2,8 (G4-G2). Desta forma, vamos ao encontro com o que a literatura diz como fatores de risco: cesárea anterior, placenta prévia, multiparidade e idade materna maior que 35 anos.

A ultrassonografia (USG) com o Doppler favorece a visualização pelo fluxo turbulento, além do desaparecimento do espaço hipocogênico retroplacentário e anterior ao miométrio e do surgimento de vasos dilatados no próprio miométrio.^{9,19} O USG associado com o Doppler apresenta uma sensibilidade de 81,1% e especificidade de 98,9%. Porém, se analisar as placentas anteriores e posteriores separadamente é observado respectivamente 89,7% e 50% de taxa de detecção.⁹

Neste trabalho todos os casos apresentados as pacientes fizeram ultrassonografia com Doppler sendo diagnosticado previamente acretismo placentário possibilitando o planejamento do parto.

A melhor proposta terapêutica nos casos suspeitos e confirmados de acretismo é o planejamento de parto cesárea seguida de histerectomia total abdominal.^{1,17,20}

A histerectomia total abdominal consiste no tratamento ideal para os casos de acretismo

placentário; após a extração do feto, deve ser realizada com a placenta in situ, já que tentativas de descolamento frequentemente resultam em hemorragia intensa.¹

A histerectomia periparto é a melhor opção para quem não tem desejo de gestar.^{17,20}

O médico tem que orientar as gestantes e familiares sobre os riscos pré, intra e pós-operatório. (Transfusão sanguínea, lesão de órgãos, UTI, infecção e risco de morte). O procedimento com equipe bem treinada e em lugar de referência (reserva de hemocomponentes, UTI).⁵

Nos casos 1, 3 e 4 foram realizados planejamento dos partos cesarianas seguidos de histerectomia abdominal, em nenhum caso tivemos complicações e intercorrência. Reafirmando que o planejamento (pré, intra e pós-operatório) da cesariana com HTA melhora o prognóstico do acretismo placentário e vai de encontro com os estudos.

A conduta conservadora no acretismo (deixar a placenta in situ) pode ser optada em raras situações visando à preservação da fertilidade; mas, essas pacientes devem permanecer sob estrita vigilância e receber informações sobre risco significativo de complicações graves.¹

O tratamento conservador (manutenção do útero deixando a placenta in situ) pela elevada morbi-mortalidade associada deve ser encarado de forma excepcional.²¹

No caso 2 foi programado parto cesariano com histerectomia abdominal (HTA), porém durante procedimento foi optado por preservar o útero com placenta in situ. Paciente evoluiu com choque hemorrágico após 4 horas do término da cirurgia sendo necessário histerectomia de emergência em segundo tempo. O tratamento conservador deve ser deixado como exceção, pois tem grandes riscos de complicações.

Todos os casos relatados o tratamento final evoluiu com HTA, indo ao encontro da literatura como melhor terapêutica. O tratamento conservador (manutenção do útero deixando a placenta in situ) expõe a paciente a muitas complicações devendo ser optado em raros casos após exaustiva orientação médica para as gestantes e familiares.

A idade gestacional (IG) ideal para a intervenção é ainda controversa. Há um acordo que deverá ser entre 34 a 37 semanas devido maturação pulmonar.¹⁷ Já para Zugaib¹; paciente com diagnóstico precoce recomenda-se cesariana eletiva com 36/37 semanas para diminuir o índice de complicações.

A idade gestacional média de interrupção da gestação de todos os casos foi 34 semanas(s) 6 dias(d) (27s6d – 39s0d). No caso 3 era uma gestação gemelar monocorionica e diamniótica com transfusão feto-fetal foi interrompido com 27 semanas e 5 dias devido a sangramento vaginal os fetos nasceram vivos, porém não sobreviveram devido a prematuridade. Nos demais casos, todos os recém nascidos sobreviveram.

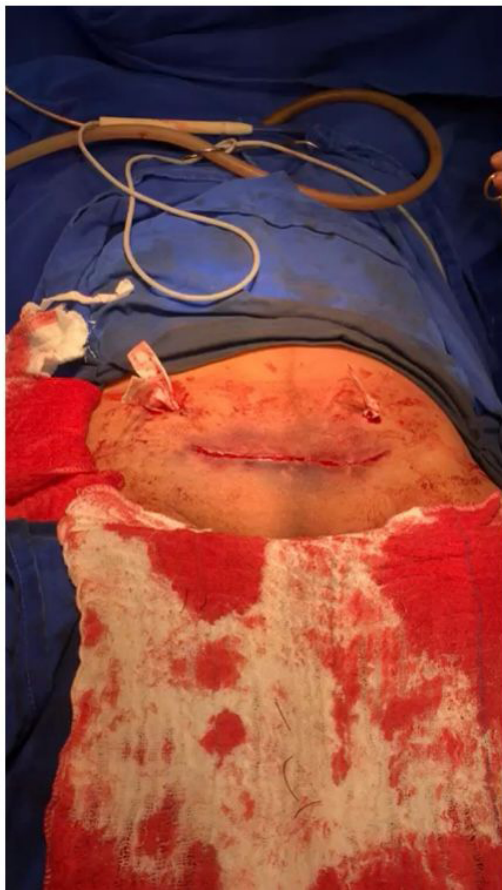

Figura 9: Pós operatório imediato de cesárea/histerectomia total do acretismo placentário e drenagem da cavidade peritoneal.

CONSIDERAÇÕES FINAIS

O acretismo placentário é uma patologia de elevada mortalidade, mas uma boa conduta com diagnóstico precoce e planejamento do parto tem o poder de melhorar o prognóstico.

O diagnóstico prévio é de fundamental importância nesta patologia, então as gestantes com história prévia de cesárea anterior, placenta prévia, multiparidade, idade materna maior que 35 anos, defeitos endometriais tem um risco aumentado para acretismo. A cesárea anterior é considerada o fator de risco mais relevante, associando quanto maior for o número de cirurgias, maior será o risco de placenta acreta.

A ultrassonografia é uma ótima ferramenta para avaliar as patologias da placenta, desta forma, se solicitado durante o pré-natal de pacientes com fatores de risco o diagnóstico precoce ajudará na programação do tratamento adequado.

O planejamento (pré, intra e pós-operatório) do parto com maturação pulmonar, reserva de hemoconcentrados, em hospital terciário com UTI materna e neonatal e equipe multiprofissional experiente faz mudar o prognóstico do acretismo placentário, melhorando a sobrevida materno-fetal.

REFERÊNCIAS

1. Zugaib M, Vieira Francisco RP, editors. *Obstetrícia*. 3rd ed. São Paulo: Manole, 2016. 1348 p.
2. Linhares LQ, Machado LRG, Guimarães LC, Azevedo LMM, Costa MAB, Pedroso MA, Tartaglia R, Rosse S. Placenta acreta. *Rev Med Minas Gerais, Rev Med Minas Gerais*. 2010;20(2 Supl 1):S57-9.
3. Benirschke K, Kaufmann P. *Pathology of the human placenta*. 4th ed. New York: Springer; 2000. 947 p.
4. Zugaib M, Bittar RE, editors. *Placenta prévia*. In: *Protocolos Assistenciais*. 4th ed. São Paulo: Atheneu; 2003. p. 359-62.
5. Fernandes CE, Sá MFS, editors. *Tratado de Obstetrícia: FEBRASGO*. 1st ed. São Paulo: Elsevier, 2019. 1160 p.
6. Miller DA, Chollet JA, Goodwin TM. Clinical risk factors for placenta previa-placenta accreta. *Am J Obstet Gynecol*. 1997 Jul;177(1):210-4.
7. Read JA, Cotton DB, Miller FC. Placenta accreta: changing clinical aspects and outcome. *Obstet Gynecol*. 1980 Jul;56(1):31-4.
8. Montenegro CAB, Rezende Filho J. *Rezende Obstetrícia*. 13ª ed. Rio de Janeiro: Guanabara Koogan, 2017. 1104 p.
9. Falone VE, Vieira LTQ, Silva MHC, Pacheco TM, Luzini RR, Andrade BO, Amaral WN. Acretismo placentário – predição ecográfica: relato de caso. *RBUS*, 2019;27(27):30-2.
10. Wu S, Kocherginsky M, Hibbard JU. Abnormal placentation: twenty-year analysis. *Am J Obstet Gynecol*. 2005 May;192(5):1458-61.
11. Clark SL, Koonings PP, Phelan JP. Placenta previa/accreta and prior cesarean section. *Obstet Gynecol*. 1985 Jul;66(1):89-92.
12. Chattopadhyay SK, Kharif H, Sherbeeni MM. Placenta praevia and accreta after previous caesarean section. *Eur J Obstet Gynecol Reprod Biol*. 1993 Dec 30;52(3):151-6.
13. Weinstein A, Chandra P, Schiavello H, Fleischer A. Conservative management of placenta previa percreta in a Jehovah's Witness. *Obstet Gynecol*. 2005 May;105(5 Pt 2):1247-50.
14. Zaki ZM, Bahar AM, Ali ME, Albar HA, Gerais MA. Risk factors and morbidity in patients with placenta previa accreta compared to placenta previa non-accreta. *Acta Obstet Gynecol Scand*. 1998 Apr;77(4):391-4.
15. Dwyer BK, Belogolovkin V, Tran L, Rao A, Carroll I, Barth R, Chitkara U. Prenatal diagnosis of placenta accreta: sonography or magnetic resonance imaging? *J Ultrasound Med*. 2008 Sep;27(9):1275-81.
16. Warshak CR, Eskander R, Hull AD, Scioscia AL, Mattrey RF, Benirschke K, Resnik R. Accuracy of ultrasonography and magnetic resonance imaging in the diagnosis of placenta accreta. *Obstet Gynecol*. 2006 Sep;108(3 Pt 1):573-81.
17. Freitas R, Ayres-de-Campos D. Placenta percreta: que orientação clínica? *Acta Obstet Ginecol Port*. 2015;9(3):250-5.
18. Committee on Obstetric Practice. Committee opinion n. 529: placenta accreta. *Obstet Gynecol*. 2012;120(1):207-11.
19. Freitas F, Martins-Costa SH, Ramos JGL, Magalhães JA. *Rotinas em Obstetrícia*. 6th ed. Porto Alegre: Artmed, 2011. 904 p.
20. Baggieri RAB, Vicente GS, Santos JA, Cabalero MHC, Barbosa HM, Santos RS, Baggieri RAA, Baggieri RFA, Trindade CR, Chambo Filho A. Hemorragia pós-parto: prevenção e tratamento. *Arq Med Hosp Fac Cienc Med Santa Casa São Paulo*. 2011;56(2):96-101.
21. Clode N. Acretismo Placentário: uma realidade que não podemos ignorar. *Acta Obstet Ginecol Port*. 2019;13(3):146-7.

ENDEREÇO CORRESPONDÊNCIA

WALDÊMAR NAVES DO AMARAL
Fértil Diagnósticos - Alameda Coronel Joaquim Bastos, nº 243 – Setor Marista
E-mail: waldemar@sbus.org.br

EDITORIA E REVISÃO

Editores chefes:

Waldemar Naves do Amaral - <http://lattes.cnpq.br/4092560599116579> - <https://orcid.org/0000-0002-0824-1138>
Tárik Kassem Saidah - <http://lattes.cnpq.br/7930409410650712> - <https://orcid.org/0000-0003-3267-9866>

Waldemar Naves do Amaral - <http://lattes.cnpq.br/4092560599116579> - <https://orcid.org/0000-0002-0824-1138>

Gabriella de Oliveira Ferreira - <http://lattes.cnpq.br/4441107379786335> - <https://orcid.org/0009-0007-1577-1616>

Revisão Bibliotecária: Romulo Arantes
Revisão Ortográfica: Dario Alvares
Recebido: 04/02/25. Aceito: 04/02/25. Publicado em: 18/02/2025.