

UVEÍTE INTERMEDIÁRIA SECUNDÁRIA À COVID-19: UM RELATO DE CASO

INTERMEDIATE UVEITIS SECONDARY TO COVID-19 INFECTION: A CASE REPORT

VINICIUS STIVAL VENEZIANO SOBRINHO^{1,2}; AUGUSTO PEREIRA¹; FRANCISCO DIAS LUCENA NETO¹

RESUMO

Objetivo: compartilhar um caso de uveíte intermediária, pós infecção da fase aguda, imunomediada pela SARS-CoV-2, documentando a capacidade de apresentação clínica multiforme desta infecção. Materiais e método: relato de caso, propedêutica armada e exames de imagem, com revisão de literatura bibliográfica. Resultados: Um homem, de 50 anos, com Reação de Cadeia Polimerase (PCR) positivo em swab nasal para SARS-COV-2, 10 dias após isolamento, queixou-se de baixa acuidade visual e embaçamento visual bilateral. Vitreíte em ambos os olhos, 2+/4 em OD e 1+/4+ em OE e haze vítreo foram documentados em retinografia simples. 15 dias após o diagnóstico precoce e o início do tratamento, o paciente evoluiu com melhora de acuidade visual. Na reavaliação da biomicroscopia e fundoscopia, houve melhora do padrão da vitreíte. Conclusões: a paciente negou história médica de doenças crônicas autoimunes, inflamatórias e foi realizada a exclusão de possíveis etiologias através das principais sorologias. A clássica apresentação clínica, diagnóstico precoce e resposta clínica, com redução gradual e resposta satisfatória falam a favor de uma uveíte intermediária. Apresentamos este caso de envolvimento ocular, dias após a uma condição inflamatória sistêmica por COVID - 19, para documentar a extraordinária e multifacetada capacidade de manifestação clínica viral.

PALAVRAS-CHAVE: UVEÍTE INTERMEDIÁRIA; COVID-19; SAÚDE PÚBLICA

ABSTRACT

Objective: a case of intermediate uveitis, post-acute period infection, mediated by SARS-CoV-2, documenting the multiform clinical presentation of COVID-19. Materials and method: case report and image exams, with bibliographic review. Results: A 50-year-old man, with a positive Polymerase Chain Reaction (PCR) in a nasal swab for SARS-CoV-2, 10 days after isolation, complained of low visual acuity and bilateral blurring. Vitreitis in both eyes, 2 + / 4 in OR and 1 + / 4 + in OS and vitreous haze were documented in retinography. 15 days after the early diagnosis and the start of treatment, the patient evolved with improved visual acuity. In the reassessment of biomicroscopy and funduscopy, there was an improvement in the vitritis pattern. Conclusions: the patient denied a medical history of chronic autoimmune and inflammatory diseases, and possible etiologies were excluded. Clinical presentation, early diagnosis and clinical response, with gradual reduction and satisfactory response, shows an intermediate uveitis. We present this case of ocular involvement, days after a systemic inflammatory condition by COVID - 19, to document the extraordinary and multifaceted capacity for clinical viral manifestation.

KEYWORDS: INTERMEDIATE UVEITIS; COVID-19; PUBLIC HEALTH

INTRODUÇÃO

Uma nova epidemia do vírus de RNA, com envelopes pertencentes à família Coronaviridae¹, capazes de causar uma síndrome respiratória aguda grave coronavírus - 2 (SARS-CoV-2), ao final de 2019, emergiu da China. Descrições da literatura conceituam a "COVID- 19" como uma tempestade inflamatória, sustentada por citocinas, de caráter multisistêmico².

Os vírus da família Coronaviridae (CoVs) também são conhecidos por se manifestarem em outras regiões além

do trato respiratório, incluindo o gastrointestinal trato e tecidos oculares¹. Em 2004, próximo ao fim da crise SARS-CoV, a reação em cadeia da polimerase (PCR) em lágrimas de pacientes com a infecção por SARS-CoV demonstrou a presença do vírus. A descoberta de SARS-CoV em lágrimas foi o primeiro de seu tipo em enfatizar a necessidade de precauções adequadas para prevenir a transmissão potencial através tecidos e secreções oculares³.

Em felinos e modelos murinos, sabe-se que vírus da família Coronaviridae são conhecidos por causar variados

1 - INSTITUTO E HOSPITAL OFTALMOLÓGICO DE ANÁPOLIS - IHOA/GO
2 - UFG/GO

ENDEREÇO

FRANCISCO DIAS LUCENA NETO
Rua 3, Quadra 5 - Residencial Cidade Jardim - bloco 1, apartamento 502, Anápolis - IHOA/GO - CEP: 75080-710
E-mail: fneto640@gmail.com

acometimentos oculares, com conjuntivite, uveíte anterior, retinite e neurite óptica. Na SARS-CoV-2, a patologia ocular se manifesta, como esperado, de variadas formas ³.

Recentemente, no estudo "SERPICO-19", levantou-se 54 pacientes, dentre os 133 expostos, com alterações retinianas, onde as principais alterações foram microvasculares, especialmente as microhemorragias e exsudatos algodonosos ⁴. Acredita-se que essa correlação entre manifestações retinianas e uveais e a COVID-19 esteja relacionado ao receptor celular ACE ², detectado na retina humana, epitélio pigmentado da retina, coroide, córnea e epitélio conjuntival ^{1,4}.

Um levantamento recente mostrou que as principais queixas oculares do paciente portador de SARS-CoV-2 são olhos seco, visão turva e sensação de corpo estranho. Acredita-se que estão relacionadas muito mais ao uso mais intenso de aparelhos eletrônicos em fases de quarentena que pela manifestação infecciosa. Porém, em alguns pacientes, a ceratoconjuntivite foi a primeira manifestação clínica ⁵. Alguns estudos apontam que a apresentação da SARS-CoV-2 e ceratoconjuntivite pode estar associada a uma forma mais grave da doença ^{3,5}. Podendo estar presente nas secreções conjuntivais, necessitando de maior atenção e cautela por parte do portador e da equipe multidisciplinar que irá manejar o paciente ³.

Ademais, existem, na literatura, variadas descrições de apresentações oculares infrequentes da COVID-19. Betts e colaboradores, exemplificando, postularam o primeiro caso de uveíte anterior bilateral secundária a inflamação multissistêmica da SARS-CoV-2 ⁶. O vocábulo uveíte foi criado para descrever um processo inflamatório da úvea, região que constitui a túnica vascular bulbi (íris, corpo ciliar e coroide), porém o termo atual é sinônimo de inflamação intraocular ⁷.

São diversas as etiologias, de origem autoimune ou infecciosa, que podem desenvolver a patologia, também são variadas as formas de apresentação clínica, a depender do sítio anatômico inflamatório. Porém se sabe que todas são mediadas pelo sistema imune, onde os genes do complexo MHC regulam a produção de citocinas e estão envolvidos na suscetibilidade ao desenvolvimento das uveítes ⁷.

RELATO DE CASO

Um homem, de 50 anos, procurou atendimento no Pronto Socorro Oftalmológico com queixa de baixa visual após tratamento de infecção por COVID-19, confirmado em Reação de Cadeia Polimerase (PCR) de swab nasofaríngeo. Relata que esteve internado para tratamento de dispnéia, febre e tosse com analgésicos associado a corticoesteróides sistêmicos.

Queixava-se de embaçamento visual bilateral após 10 dias de alta hospitalar, sem história patológica ocular prévia, ao exame: acuidade visual para longe em 20/50 em olho direito e 20/40 em olho esquerdo (tabela de Snellen à 6 metros). O exame da biomicroscopia apontou Câmara anterior com reação de câmara anterior leve e precipita-

dos ceráticos (PKS) finos paracentrais em ambos olhos. O exame de mapeamento de retina apresentava retina clinicamente preservada até a ora serrata, todavia vitreíte em ambos os olhos (AO), 2+/4 em Olho Direito (OD) e 1+/4+ em Olho Esquerdo (OE), documentado pela retinografia simples (figura 1).

Vale lembrar que, para avaliação da escala de haze vítreo, característica dessa apresentação clínica, gradua-se de 0-4, onde os principais fatores avaliados são a presença de borramento do nervo óptico e dos vasos retinianos. Para avaliação da câmara anterior, usa-se a escala de contagem de células dispersas no feixe luminoso na biomicroscopia. Porém, o haze vítreo, segundo a Academia Americana de Oftalmologia (AAO), é a melhor forma de indicar atividade da uveíte intermediária ⁷.

Na angiofluoresceinografia (figura 1), não observou-se nenhuma anormalidade vascular, macular ou papilar em ambos os olhos e a Tomografia de Coerência Óptica (figura 3) mostrou mácula com arquitetura de retina neurosensorial e epitélio pigmentar retiniano preservados. Levantou-se hipótese diagnóstica de uveíte intermediária subaguda, bilateral, assimétrica, secundária ao quadro de COVID-19.

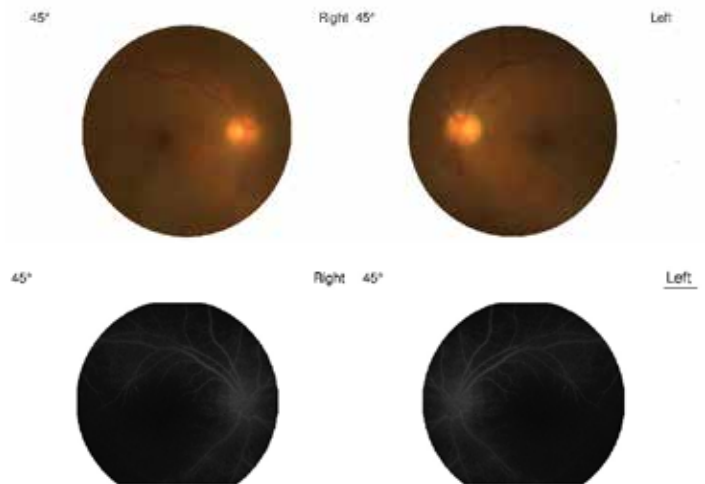


Figura 1. Retinografia Colorida (superior): Haze vítreo 2+/4+ em olho direito e 1+/4+ em olho esquerdo . Angiofluoresceinografia (inferior) : Fase intermediária do exame sem alterações da circulação sob a fluoresceína sódica.

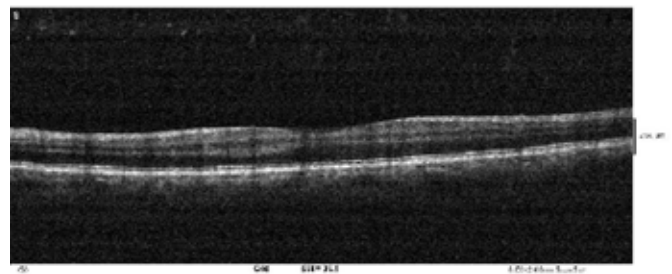


Fig 2. Tomografia de coerência óptica macular OD: Focos de sombra óptica posterior oriundos da cavidade vítrea

Iniciado tratamento tópico com colírio de acetato de prednisolona 1,0%, uma gota, em ambos os olhos, de 4/4hrs. O paciente evoluiu com expressiva melhora de acuidade visual, e ao exame após 15 dias: em olho direito 20/25 e 20/20 em olho esquerdo. Na reavaliação da biomicroscopia e fundoscopia, houve importante resolução do padrão da vitreíte e câmara anterior plácida sem precipitados ceráticos (PKs). Houve desmame do tratamento tópico e melhora progressiva sem reativação do quadro.

Foram descartadas doenças infecciosas como sífilis, herpes, tuberculose, HTLV, toxocaríase e hepatites virais. Foram excluídas também a doença da arranhadura do gato, sarcoidose, doença de Lyme e esclerose múltipla. Vale relatar que o paciente não apresenta história médica de outras doenças prévias oculares ou crônicas autoimunes, inflamatórias e infecciosas sistêmicas.

DISCUSSÃO

Sabe-se que o SRAS-CoV-19 se assemelha a uma síndrome hiperferritinêmica, nos seus principais estágios, cursando com: linfopenia, redução do número e atividade de linfócitos NK, coagulopatia e hiperferritinemia, o que demonstra a grande capacidade pró inflamatória, que induz a expressão de diferentes mediadores inflamatórios, principalmente a IL-1 β ¹.

De acordo com Colanfresco e colaboradores, apesar das numerosas etiologias que podem desenvolver a síndrome hiperferritinêmica, elas podem convergir em pelo menos dois mecanismos que provocam hiperferritinemia: hiperativação de linfócitos T e hiperatividade de IFN- γ ^{1,2}. No entanto, evidências recentes descreveram o papel direto da cadeia H da ferritina na ativação de macrófagos para aumentar a secreção de citocinas inflamatórias, evoluindo com síndrome de ativação macrófágica (MAS), síndrome antifosfolípide (cAPS) e choque séptico ¹.

Esta condição pró-inflamatória pode ser observada em diversos estudos observacionais, onde encontrou-se o aumento do número de condições autoimunes, como a síndrome de Kawasaki. Em crianças, em cidades como Paris⁸, Na França, e Bergamo, na Itália⁹, a epidemia de SARS-CoV-2 foi associada à alta incidência de uma forma grave da doença de Kawasaki, como a síndrome inflamatória multissistêmica das crianças (KDSS) e síndrome de ativação macrófágica (MAS) ^{8,9}.

De forma peculiar, a síndrome de kawasaki é uma vasculite aguda de vasos de médio calibre, de descompensação sistêmica, de gatilho imunomediado, que frequentemente cursa com uveíte anterior^{8,9}. Acredita-se que a correlação entre as inflamações intraoculares e a síndrome de Kawasaki está na grande tempestade inflamatória presente na patologia, com níveis elevados de IL-6, proteína C reativa e procalcitonina^{8,9}.

Existem relatos de uveíte anterior aguda (iridociclite), bilateral, associado a embaçamento visual, associado a condição inflamatória multisistêmica secundária a COVID-19, cursando com edema de córnea, dobras de descemet di-

fusas e precipitados ceráticos (PKs) em ambos os olhos, com bom prognóstico após seguimento terapêutico tópico e sistêmico de corticosteroides descritos na literatura ^{1,3,5}.

Em tempo, a uveíte intermediária é um subgrupo das uveítes, onde o principal sítio de inflamação é o vítreo, retina periférica e a pars plana, epidemiologicamente não costuma ter associação com sexo ou raça e o acometimento tende a ser bilateral em 70% dos casos. O sintoma inicial mais frequente é a percepção de moscas volantes e diminuição da acuidade visual ⁷.

O olho geralmente apresenta um menor padrão inflamatório, se comparado às apresentações de uveíte anterior, com uma leve hiperemia e moderada reação de câmara anterior. Faz parte da apresentação clínica também os precipitados ceráticos pequenos e brancos, finos, geralmente na metade inferior da córnea. A vitreíte é o marcador da doença, variando de leve a grave, tornando-se mais condensado e classicamente observam-se focais, como snowballs, durante a progressão ⁷.

As snowballs são infiltrações vítreas peculiares, contendo leucócitos mononucleares e células semelhantes a fibrócitos, células de muller e astrócitos fibrosos. Ao que indica, a fisiopatologia está relacionada a uma doença mediada por células T, que por imunotaxia iniciada por um antígeno desconhecido, leva a um quadro de vasculite e inflamação vítrea ⁷.

É possível que o antígeno seja infeccioso porque a uveíte intermediária é vista em doenças infecciosas como a de Lyme, a sífilis e a febre da arranhadura do gato. A doença pode ser autoimune, pois a patologia também é observada em doenças não infecciosas, como esclerose múltipla e sarcoidose O colágeno tipo II no vítreo pode ser um autoantígeno em alguns pacientes ⁷.

Associações HLA foram relatadas em uveítes intermediárias, na qual o HLA-DR é o mais significativo, ocorrendo em 67-72%. Estudos promissores correlacionam Antígeno leucocitário humano (HLA), que são proteínas codificadas no complexo principal de histocompatibilidade, para o reconhecimento e defesas imunes ao COVID-19, podendo condicionar um indivíduo mais suscetível ou mais resistente a tempestade inflamatória típica da fase aguda da doença, como o HLA-B*46:01 e HLA-B*15:03 ¹⁰.

No geral, o quadro de uveíte intermediária é geralmente benigno, onde suas complicações se devem a cronicidade. O glaucoma, catarata, edema macular e maculopatia, secundário a inflamação intraocular, são complicações possíveis ⁷. O diagnóstico e intervenção terapêutica precoce podem evitar esses agravos, portanto, é de fundamental importância a discussão das apresentações clínicas e inflamatórias, assim como abordagem terapêutica desta condição viral multissistêmica, nesta Pandemia em curso, e por isso, importante tema de saúde pública.

CONCLUSÃO

Em relação a este caso COVID-19, não foi possível realizar o PCR de swab lacrimal ou o PCR de humor vítreo,

sendo assim não podemos afirmar que a uveíte apresentada foi causado pelo coronavírus. A boa resposta ao tratamento clínico precoce falam a favor de uma uveíte intermediária subaguda autolimitada. Após a exclusão de outras causas e possíveis etiologias, consideramos como diagnóstico presumido de uveíte intermediária secundária ao coronavírus.

A manifestação da uveíte intermediária, neste caso relatado, ocorreu logo após o tratamento da doença sistêmica aguda pelo COVID-19. Uma hipótese levantada é a apresentação imunomediada pós-infecciosa. Outra hipótese levantada é que a uveíte não se manifestou precocemente devido ao uso concomitante de corticóides sistêmicos e que após a suspensão do mesmo, a inflamação intraocular instalou-se.

Relatamos este caso de envolvimento ocular, dias após a condição inflamatória sistêmica por SARS-CoV-2, para documentar a extraordinária e multifacetada capacidade de manifestação clínica viral, como causa de baixa acuidade visual, em um cenário alarmante de pandemia.

REFERÊNCIAS

- Huang C, Wang Y, Li X, et al. Clinical features of patients infected with 2019 novel coronavirus in Wuhan, China. *Lancet*. 2020;395 (10223):497-506.doi:10.1016/S0140-6736(20)30183-5.
- Colafrancesco S, Alessandri C, Conti F, Priori R. COVID-19 gone bad: a new character in the spectrum of the hyperferritinemic syndrome?. *Autoimmun Rev*. 2020;19:102573.
- Dawn Ho, Rebecca Low, Louis Tong, Vishali Gupta, Aravamudan Veer-araghavan & Rupesh Agrawal (2020) COVID-19 and the Ocular Surface: A Review of Transmission and Manifestations, *Ocular Immunology and Inflammation*, 28:5, 726-734.
- Invernizzi A, Torre A, Parrulli S, Zicarelli F, Schioma M, Colombo V, Giacomelli A, Cigada M, Milazzo L, Ridolfo A, Faggion I, Cordier L, Oldani M, Marini S, Villa P, Rizzardini G, Galli M, Antinori S, Staurengi G, Meroni L. Retinal findings in patients with COVID-19: Results from the SERPICO-19 study. *EClinicalMedicine*. 2020 Oct;27:100550.
- Nuzzi R, Carucci LL, Tripoli F. COVID-19 and ocular implications: an update. *J Ophthalmic Inflamm Infect*. 2020 Sep 4;10(1):20.
- Bettach, E., Zadok, D., Weill, Y., Brosh, K. and Hanhart, J. (2021), Bilateral anterior uveitis as a part of a multisystem inflammatory syndrome secondary to COVID-19 infection. *J Med Virol*, 93: 139-140.
- Nida Sen H, Albini TA, Burkholder BM, Dahr SS, Dodds EM, Leveque TK, Smith WM, Vasconcelos-Santos AV. Uveitis and ocular inflammation – American Academy of ophthalmology. *Basic and Clinical Science Course* 2019-2020.
- Toubiana J, Poirault C, Corsia A, Bajolle F, Fourgeaud J, Angoulvant F, Debray A, Basmaci R, Salvador E, Biscardi S, Frange P, Chalumeau M, Casanova JL, Cohen JF, Allali S. Kawasaki-like multisystem inflammatory syndrome in children during the covid-19 pandemic in Paris, France: prospective observational study. *BMJ*. 2020 Jun 3;369:m2094. doi: 10.1136/bmj.m2094.
- Verdoni L, Mazza A, Gervasoni A, Martelli L, Ruggeri M, Ciuffreda M, Bonanomi E, D'Antiga L. An outbreak of severe Kawasaki-like disease at the Italian epicentre of the SARS-CoV-2 epidemic: an observational cohort study. *Lancet*. 2020 Jun 6;395(10239):1771-1778.
- Iturrieta-Zuazo I, Rita CG, García-Soidán A, et al. Possible role of HLA class-I genotype in SARS-CoV-2 infection and progression: A pilot study in a cohort of Covid-19 Spanish patients. *Clin Immunol*. 2020;219:108572. doi:10.1016/j.clim.2020.108572.